Aus der Hautklinik (Charité) der Universität zu Berlin.
Leiter: Prof. Dr. Frieboes.

Über die Recklinghausensche Krankheit

INAUGURAL-DISSERTATION

ZUR ERLANGUNG DER MEDIZINISCHEN DOKTORWÜRDE
AN DER
FRIEDRICH-WILHELMS-UNIVERSITÄT ZU BERLIN

vorgelegt von

KARLHEINZ SOMMER
aus Neukirch in Ostpreußen
Marineunterarzt

BERLIN 1933

256

Aus der Hautklinik (Charité) der Universität zu Berlin.
Leiter: Prof. Dr. Frieboes.

Über die Recklinghausensche Krankheit

INAUGURAL-DISSERTATION

ZUR ERLANGUNG DER MEDIZINISCHEN DOKTORWÜRDE
AN DER
FRIEDRICH-WILHELMS-UNIVERSITÄT ZU BERLIN

vorgelegt von

KARLHEINZ SOMMER
aus Neukirch in Ostpreußen
Marineunterarzt

Tag der Promotion: 21. März 1934

BERLIN 1933

Gedruckt mit Genehmigung der Medizinischen Fakultät
der Universität Berlin

Dekan: Prof. Dr. Gocht
Referent: Prof. Dr. Blumenthal
Korreferent: Prof. Dr. Frieboes

R. UNIV.
BIBLIOTHEEK
LEIDEN

Dem Andenken meines Vaters

Digitized by the Internet Archive
in 2026

https://archive.org/details/IA41544301_0135

Einem alten Bestreben der pathologischen Anatomie folgend, in den Verschiedenheiten der Krankheitsformen an ein und demselben Organ ein leitendes und verbindendes Element zu finden, hat v. Recklinghausen in seiner klassischen Arbeit „Über die multiplen Fibrome der Haut und ihre Beziehung zu den multiplen Neuromen" die verschiedenen Krankheitsbilder der Fibromata mollusca, der Pachydermatocele, der Elephantiasis congenita, des Rankenneuroms und der multiplen Stammneurome unter dem Begriff einer von den Nerven ausgehenden Krankheit zusammengefaßt. Rudolf Virchow hatte die Forderung aufgestellt, die Nervengeschwülste einzuteilen in solche, die aus wirklich nervösem Gewebe bestehen und somit den Namen Neurom verdienen und in solche, die rein bindegewebiger Natur sind. Gleichzeitig sprach er die Vermutung aus, daß die große Mehrzahl dieser Geschwülste wohl echte Neurome seien und wohl nur infolge mangelhafter mikroskopischer Technik als Bindegewebsbildungen imponiert hätten. Seit dieser Zeit ist die Frage der Beziehung dieser Geschwülste zu ihren nervösen Bestandteilen von den verschiedensten Autoren behandelt worden, ohne sie zu einer umfassenden Antwort zu bringen.

v. Recklinghausen stellte nun in seiner oben erwähnten Arbeit bei der Entstehung dieser Krankheit eine Wucherung des Nervenbindegewebes in den Vordergrund, da er sekundäre Veränderungen des eigentlichen Nervengewebes im Sinne einer Degeneration nur sehr selten beobachtet hatte.

Während noch Adrian im Jahre 1903 fest in den Anschauungen Recklinghausens wurzelt und eine endoneurale Proliferation des Bindegewebes für das bestimmende Merkmal der Recklinghausenschen Krankheit hielt, neigte Knauß bereits 1898 wieder mehr der Meinung Virchows und damit einem neurogenen Ursprung der Neurofibrome zu, angeregt durch einen von ihm beobachteten Fall multipler echter Ganglioneurome bei einem vierjährigen Mädchen.

Dann aber war es Verocay, der im Jahre 1908 durch seine Arbeit „Multiple Geschwülste als Systemerkrankung am nervösen Apparat" eine grundlegende Änderung in der Anschauung über das Wesen dieser Geschwülste brachte. An Hand genauester histologischer Untersuchung zweier Fälle von multipler Neurofibromatose mit gleichzeitiger Mitbeteiligung des Central-Nervensystems mit seinen Häuten, sowie dem sympathischen System kam er zu der Überzeugung, daß die sogenannten Zellen der Schwannschen Scheide (hervorgegangen aus den Neurozyten Kohns)

durch ihre Vermehrung und Differenzierung die Bildner der Geschwulst sind. Die in den Geschwülsten von ihm gefundenen Ganglienzellen konnten dann von ebendenselben Elementen stammen, die an manchen Stellen einen anderen Entwicklungsgang eingeschlagen hatten, da sie vielleicht gleich den embryonalen Neurozyten nicht nur Nervenfaserzellen, sondern auch Ganglienzellen hervorbringen können. Nach seiner Ansicht sind also diese Geschwülste hauptsächlich ektodermalen Ursprungs mit mesodermaler Beteiligung in verschiedenem Ausmaß. Seinen in dieser obenerwähnten Arbeit vorgeschlagenen Namen Neurozytome für diese Gebilde änderte er, angeregt durch eine Veröffentlichung Marchands über einen Tumor des Ganglion Gasseri, der wohl in der Genese mit seiner (Verocays) Ansicht übereinstimmte, im Bau aber einen mehrzelligen Charakter zeigte, in Neurinome um. Durch die Bezeichnung Neurinofibrome bezw. Fibroneurinome konnte man den jeweiligen quantitativen Gehalt an Bindegewebe der Geschwulst ausdrücken.

Bis in die neuere und neueste Zeit ist diese Ansicht die herrschende geblieben.

In einer sehr ausführlichen Arbeit nach genauer Durchuntersuchung von vier Fällen von Recklinghausenscher Krankheit kamen Herxheimer und Roth, abgesehen von kleinen Abweichungen, zu derselben Auffassung wie Verocay. „Sehen wir also davon ab, daß wir das Bindegewebe doch etwas mehr als Verocay für einen großen Teil der Tumoren der älteren Auffassung entsprechend in den Vordergrund stellen müssen, so stimmen wir diesem Autor in der Ableitung der anderen Tumorzellen von den Schwannschen Scheidenzellen oder analogen Elementen vollkommmen zu."

Auf die genaueren histologischen Befunde werde ich in einem anderen Teil meiner Arbeit noch ausführlich eingehen.

Nach dieser kurzen Übersicht über die Auffassung des Wesens der Tumoren bei der Recklinghausenschen Krankheit bleibt noch festzustellen, welche Krankheitssymtome wir heute unter dem Sammelbegriff der Recklinghausenschen Krankheit vereinen. Ein Hauptverdienst von Recklinghausens war es, daß er in seiner Abhandlung die multiplen Fibrome der Nerven und die multiplen Knoten der Haut als auch von den Nerven abstammend einheitlich und zu einer gemeinsamen Krankheit gehörend zusammenfaßte. Dieses Beides, Haut und Nerventumoren, waren das Grundsymptom der Krankheit. Später sind im Laufe der Zeit infolge der starken Beachtung, die diese Erkrankung bei Klinikern und Pathologen gefunden hat, noch manche andere Symtome dazugekommen, deren absolute Zugehörigkeit und Zusammenhang mit der Recklinghausenschen Krankheit keineswegs immer sicher festgestellt werden konnte.

Eine sehr gute und noch heute gültige Zusammenstellung der Symptome hat in seiner bereits erwähnten Arbeit Adrian gegeben; und zwar teilt er sie in Symptome erster Ordnung und Symptome zweiter Ordnung, wobei er unter Symptomen I. Ordnung die hauptsächlichen, somatischen Erscheinungen, die mit der Erkrankung zusammenhängen, versteht. Also:

a) Hauttumoren,
b) Nerventumoren,
c) punktförmige Pigmentationen,
d) flächenförmige Pigmentationen.

Unter die Symptome II. Ordnung reiht er bestimmte Allgemeinerscheinungen, die allein für die Recklinghausensche Krankheit nicht charakteristisch sind, die aber immer Begleiterscheinungen der Krankheit darstellen und nur dann zu berücksichtigen sind, wenn sie mit Symptomen I. Ordnung zusammentreffen.

Diese Symptome II. Ordnung sind:

a) rein funktionelle Störungen,
b) Störungen des Intellekts und der Psyche,
c) trophische Störungen,
d) vasomotorische Störungen.

Wenden wir uns jetzt nach der Begriffsbestimmung der Recklinghausenschen Krankheit dem vom Dezember 1931 in der Universitäts-Hautklinik der Charité (Prof. Blumenthal) in Berlin behandelten Fall von Recklinghausenscher Krankheit zu, der hier beschrieben und epikritisch behandelt werden soll.

E. M. Arbeiter 34 Jahre.

Familienanamnese:

Die Großeltern beiderseits sind an dem Patienten unbekannten Ursachen gestorben. Beide Eltern haben durch Suicid geendet (Erhängen). Den Vater hat der Patient nicht mehr gekannt. Die Mutter habe sehr viel geweint und gegrübelt und sei oft schwermütig gewesen. Wirtschaftliche Gründe hätten angeblich den Suicid nicht veranlaßt. Alkoholmißbrauch des Vaters wird abgelehnt. Sonstige Familienanamnese o. B. Keine Geschwister. Keine Geisteskrankheiten, keine Tuberkulose.

Eigenanamnese:

Seit Juni—Juli 1931 hat Pat. „so ein komisches Gefühl" in beiden Oberschenkeln, daß er nicht genau beschreiben kann. Es sei, als ob die Oberschenkel so schwer seien und dieses Gefühl ziehe sich dann herunter bis zu den Zehenspitzen.

Seit derselben Zeit bemerkt er, daß er mit der linken Hand kleine Gegenstände überhaupt nicht und große nur schwer fassen und halten kann. Dabei hat er auch ein nicht näher zu beschreibendes Gefühl von Schwere in den Muskeln des ganzen Armes bis in die Fingerspitzen, im Ellbogen, im Handgelenk und Handrücken der lk. Hand. Seit November machen sich dieselben Erscheinungen auch r. bemerkbar, hier aber nicht so schlimm. In der letzten Zeit habe er in der linken Schulter und in der lk. Brustseite ein komisches Gefühl, als ob es dort geschwollen sei. Bis zum 1. September 1931 hat Patient gearbeitet, wurde dann wegen Arbeitsmangel entlassen. Etwa Mitte November 1931 suchte Patient wegen der genannten Beschwerden einen Arzt auf, der ihm Einreibungen verschrieb und ihn Anfang Dezember auf Wunsch einem Krankenhaus überwies. Patient wurde hier in der Hautklinik aufgenommen.

Als Kind Masern, Scharlach, sonst angeblich nie ernstlich krank gewesen. Er habe immer seine Arbeit versehen. Von jeher sei er schwächlich gewesen, sodaß er im Kriege nicht als Soldat eingezogen wurde. Schon als Kind habe er eine „Wucherung" im lk. äußeren Augenwinkel gehabt, derentwegen er mit 5 Jahren zum ersten Mal operiert wurde. In welchem Krankenhaus die Operation vorgenommen wurde, weiß Patient nicht mehr. Mit 9 oder 10 Jahren wurde er, da die Wucherung wieder gewachsen war, dreimal operiert, 1921 abermals dreimal. Die Operationen brachten nie dauernden Erfolg. Die Wucherung kam immer wieder, sitzt jetzt nicht mehr im Augenwinkel, sondern mehr in den Lidern. Richtig sehen habe er lks. nie gekonnt, schon als Schulkind nicht. Er sehe nur einen Schatten lks. Eine Brille habe er nicht getragen. R. sehe er sehr gut.

Seit dem 5. Lebensjahr etwa habe er am ganzen Körper kleine Knoten unter der Haut, die sich z. T. verschieben lassen. Er habe keine Schmerzen davon gehabt und sei niemals gestört worden dadurch.

Geschlechtskrankheiten werden negiert, ebenso Alkohol- und Tabakmißbrauch.

Patient ist nicht verheiratet.

Status präsens:

Mittelgroßer, blasser Mann in sehr stark reduziertem Ernährungszustand.

Haut:

Die Haut ist trocken und fühlt sich etwas fettig an. Farbe grau. Sie ist übersät mit kleinen grauen Pigmentflecken von Erbsengröße, daneben einige erhabene warzenartige Gebilde. Am

auffallendsten ist eine Unzahl von Geschwulstknoten von Kirschkerngröße bis zur Größe einer Pflaume, die am ganzen Körper einschließlich des behaarten Kopfes zu finden sind. Frei sind nur die Hände, Fußsohlen und Fußrücken, im Gesicht nur wenige kleine Knoten. Die Konsistenz der Geschwülste ist fest, sie sind unter der Haut mit der Unterlage gut verschieblich, nicht schmerzhaft. Sie sind reihenartig angeordnet, dem Verlauf peripherer Nerven entsprechend. Das lk. obere Augenlid hängt, beide lk. Augenlider sind verdickt, das obere mehr nasalwärts, das untere mehr lateral. Am äußeren Augenwinkel befinden sich eine feine Narbe und mehrere Knötchen. Keine Oedeme.

Schleimhäute:

Mäßig gut durchblutet.

Kopf:

Auch der behaarte Kopf (er ist quadratisch mit abgeflachtem Hinterkopf) zeigt die oben beschriebenen Gebilde. Kein Druck- und Klopfschmerz. Nervenaustrittspunkte o. B. nerv. facialis: Lks. leicht paretisch.

Augen:

Lks. Auge: Oberlid hängt, Lider geschwollen und geschlossen. Cornea getrübt. Coniunctiva ist gerötet und etwas glasig geschwollen. Rechtes Auge: Bewegungen frei. Kein Nystagmus. Pupillen untermittelweit, rund, r. gleich lks.

Lks. Licht-Reakt. +	R.: Licht-Reakt. +
Converg.-Reakt. +	Converg.-Reakt. +

Visus: r. 6/9; lks. Finger in 1/2 m. Fundus: R.: Papille ganz normal. Ein kleiner anscheinend in der Aderhaut gelegener Herd in der Gegend der Ziffer 9 des Zifferblatts. Links kann nicht gespiegelt werden. Gesichtsfeld bei grober Prüfung nicht eingeschränkt.

Mund und Rachen:

Zunge rot, feucht, nicht belegt, Gebiß stark defekt, zahlreiche Zahnstümpfe. Gaumen schmal, steil. Gaumenmandel bds. vergrößert, nicht entzündlich. Rachen nicht gerötet. Foetor ex ore.

Hals:

Kein Struma, keine Drüsenschwellung.

Thorax:

Schmal, langgestreckt. An den Atemexkursionen beteiligt. Rechtsseitige Kyphoskoliose der Brustwirbelsäule mäßigen Grades. Wirbelsäule nicht klopf- und streichungsempfindlich.

Pulmones:

Grenzen genügend verschieblich. Sonorer Klopfschall. Über den mittleren Lungenteilen verschärftes Atmen. Keine Rasselgeräusche.

Cor:

Keine Dilatation. Spitzenstoß im V. I. C. R. nicht hebend. Aktion regelmäßig, Töne rein. Puls regelmäßig, genügend gefüllt. Blutdruck: 125/88 R. R.

Leib:

Straffe Bauchdecken, kein Druckschmerz bei der Palpation. Leber und Milz nicht palpabel. Das Aufrichten macht etwas Schwierigkeiten. Bauchdeckenreflexe sämtlich ├ keine sichere Differenz zwischen r. und links. Cremasterreflex nicht zu erhalten.

Extremitäten:

Arm:

Zahlreiche Geschwulstknoten (s. oben) am unteren Ansatz des lk. m. biceps. Medialwärts neben dem Biceps eine gut hühnereigroße, feste, etwas druckempfindliche Geschwulst, über der die Haut verschieblich ist.

Trophik bds. Daumen und Kleinfingerballen mäßig ausgeprägt, lks. schlechter als r. Keine ausgesprochenen Atrophien. Motilität: Im lk. Arm eine diffuse Parese aller Muskeln, am schlechtesten sind die Fingerspitzen und Handbewegungen, besonders die der Dorsalflektion der Hand.

R. ist die grobe Kraft ziemlich gering, ferner sind die Fingerbewegungen auch r. etwas ungeschickt, lks. ganz schlecht.

Der r. Arm steht in halber Pronationsstellung und kann nicht ganz supiniert werden, angeblich die Folge eines Unfalls. Man sieht Narben am Unterarm.

Greifen r. gut, lks. unsicheres Vorbeitasten.

Bicepsreflex + r. gleich lks.

Beine:

Tonus bds. etwas spastisch ohne sichere Seitendifferenz. Motilität: Ab- und Adduktion der Oberschenkel bds. gut, ebenso Hüftstreckung Hüftbewegung beiderseits schwach, lks. schlechter als r. Im Kniegelenk beiderseits Streckung und Biegung wenig kräftig. Streckung schlechter, besonders lks. schlechter als r.

Dorsalflektion der Füße etwas geschwächt ohne deutliche Seitendifferenz.

Plantarflektion bds. gut. Zehenbewegung gut.

Patelar-Refl. + r. gleich lks.

Achilles-Refl. + r. gleich lks., lks. langsamer Fußklonus.

Babinski-Refl. + bds.
Mendel-Bechterew — bds.
Rossolimo — bds.

Gang etwas unsicher, besonders beim Halten und Umdrehen. Kein deutliches Abweichen nach einer Seite. Die Beine werden auffallend hochgehoben, besonders lks. (Steppergang).
Am 16. Februar 1932 Spontanfraktur (?) des lk. Unterschenkels.

Nervensystem:

Reflexe:

Corneal-Refl. negativ r. gleich lks.
Radius Periost-Refl. + r. = lks.
Biceps, Triceps-Refl. + r. = lks.
Bauchdeckenrefl. + r. = lks.
Cremaster-Refl. (+)
Patellarssehnenrefl. + schwer auslösbar.
Achillesehnenrefl. (+)
Oppenheim (+)
Babinski +
Romberg +
Staxis +

Sensibilität:

Spitz und stumpf, sowie kalt und warm werden auf der lk. Seite im allgemeinen ungenauer und schwächer angegeben, als auf der r. Seite, wo die Berührungsempfindung nicht wesentlich gestört ist. Pinselstriche lks. schwächer als r. Am lk. Handrücken werden feine Pinselberührungen manchmal nicht angegeben, ebenso besteht Unsicherheit bei feinen Berührungen am Rücken der Finger, insbesondere an den Endgliedern und an den Fingerkuppen.

Rohe Kraft: Lks. deutlich herabgesetzt. Dynamometer: R. = 70; lks. = 20.

Knie-Hackenversuch, Zeigefinger-Nasenversuch lks. deutlich ataktisch.

Tiefenempfindung und Lagegegefühl gestört, besonders lks.

Bewegungsempfindung:

Lks. im Handgelenk und an sämtlichen Fingern grob gestört. Es kann bei groben Bewegungen wohl angegeben werden, welcher Finger bewegt wird, aber nicht in welcher Richtung. R. und an den Großzehen bds., in Ordnung.

Stereognose lks. grob gestört. Patient kann keinen Gegenstand erkennen. Er erkennt nur richtig, ob er etwas in der Hand hat oder nicht. Bei Prüfung der Bewegungsempfindung auch Unsicherheit in der großen Zehe lks. und noch mehr r.

Hirnnerven:

N. V.: motorisch: r. = lks. o. B.
sensibel: r. = lks. o. B.

N. VII: der lk. Mundwinkel steht ein wenig tiefer und bleibt beim Zähnezeigen eine Spur zurück. Vom Lippenrot ist lks. mehr zu sehen als r. Mundspitzen, Stirnrunzeln, Augenschluß r. = lks.

N. VIII: Flüstersprache bds. in 5 m gut.

N. IX u. X: Gaumensegel gleichmäßig gehoben, lebhafter Rachen- und Gaumenreflex.

Blut- und Liquoruntersuchung:

Blut 6. 1. 1932:

Wa. R. mit 2 Extr. —
Kahn R. —
Meinicke R. —
Müller B. R. —

Lipuoruntersuchung 6. 1. 1932:

Farbe, Aussehen: leicht gelb, trübe, Fibringerinsel.
Globolinreaktion: Starke Trübung.
Gesamteiweiß: über 3‰.
Na. Cl.: 725 mg %
Zucker: 54 mg %.
Wa. R. mit 2 Extr.: 0,2: —
0,4: —
1,0: ±
Kahn R.: —
Müller B. R.: —
Zellzahl: 0 : 3
Sediment: geringe Blutbeimengung, vereinzelte Rundzellen.

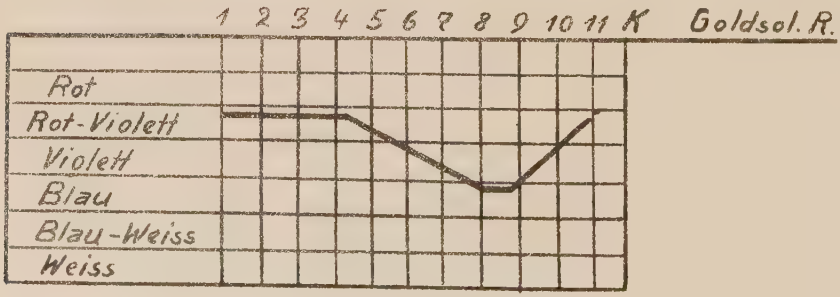

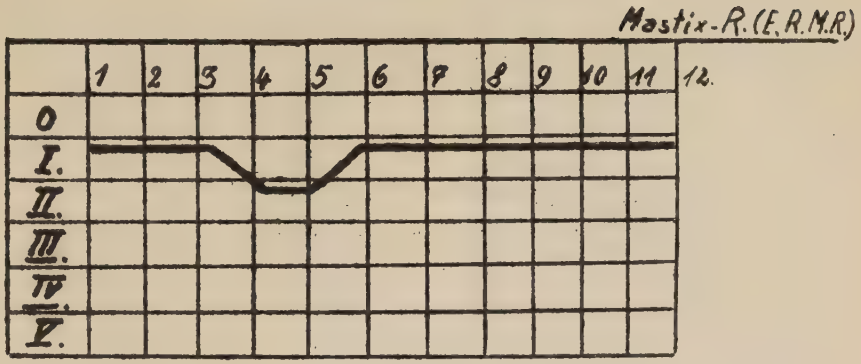

Blutuntersuchung und Blutbild:

Na. Cl.: 0,563 %
Ca: 9,5 mg.
Harnsäure: 3,0 mg.
Xanthoprotein: 14.
Blutzucker: 0,089%
Hämogramm: Erythrozyten: 4420000 Hb. 86 % F. I. 0,9
Leukozyten: 7200
Basophile: —
Eosinophile: 3 %
Myelozyten: —
Jugendliche: —
Stabkernige: 4 %
Segmentkernige: 70 %
Lymphozyten: 20 %
Monozyten: 2 %
Urinuntersuchung 21. 1. 1932: Reaktion sauer. Alb. — Sacch. — Urobilin —, Bilirubin —, Urobilinogen nicht vermehrt. Sediment o. B.

Adrenalin-Blutdruckversuch 25. 1. 1932.

Es wurde in die r. vena mediana cubiti 0,005 mg Adrenalin injiziert, am anderen Arm wurde der Blutdruck gemessen. Der Blutdruck war vorher 100/65 R. R. Dann wurde 20 Minuten alle 10" und 10 Min. jede Minute gemessen. Der Blutdruck stieg nicht an, sondern blieb auch 100/65 und bewegte sich dann zwischen 95/65 und 100/65.

Adrenalin-Blutdruckversuch 1. 2. 1932.

In die r. vena mediana cubiti werden 0,005 mg Adrenalin injiziert, Blutdruck vor der Injektion 85/60

10″	nach	d.	J.	95	100″	nach	d.	J. 95
20″	„	„	„	100	110″	„	„	„ 90
30″	„	„	„	105	120″	„	„	„ 88
40″	„	„	„	105	130″	„	„	„ 85
50″	„	„	„	105	140″	„	„	„ 84
60″	„	„	„	104	150″	„	„	„ 84
70″	„	„	„	100	160″	„	„	„ 80
80″	„	„	„	98	170″	„	„	„ 78
90″	„	„	„	95	180″	„	„	„ 75

Röntgenbefund:

2 Schädelaufnahmen 24 : 30, 2 Wirbelsäulenaufnahmen 30 : 40 (6. Halswirbel bis Sacrum.).

Außer einer Kyphoskoliose der untersten Brustwirbelsäule nach rechts und der obersten Lendenwirbelsäule nach lks. und einer Lumbalisation des 1. Sacralwirbels kein pathologischer Befund.

Schädelkapsel von normaler Form und Dicke. Schädelbasis insbesondere Sella o. B.

Histologischer Befund
eines am 15. 1. 1932 extirpierten Geschwulstknotens.

An kollagenem Bindegewebe sehr reiche, von einer Bindegewebskapsel umgebene Neubildung. Die gebildeten Zellen sind langgestreckt, haben längliche, z. T. sehr chromatinreiche, schmale, z. T. etwas chromatinärmere Kerne. Sie sind weitgehend miteinander verflochten, nach dem Rande hin tritt eine Anordnung in langen Zügen deutlicher hervor. Man sieht die blasseren Kerne in einem den Schwannschen Zellen ähnelnden Plasma liegen. Die Bielschowsky-Präparate zeigen silbergeschwärzte Fasern verschiedenen Kalibers und Verlaufs. Nicht selten zweigen feinere Fasern von gröberen ab. Manche Fasern sind spindelförmig aufgetrieben, an manchen sieht man bandartige Verbreiterungen, wieder andere zeigen staubigen Zerfall. Markscheiden umgeben die größeren Fasern, sie sind verhältnismäßig sehr spärlich, man sieht in ihnen Lantermannsche Einkerbungen und Ranviersche Ringe, aber auch dünnere, ganz strukturlose Markscheiden. Hier und da sieht man einige Schollen und Klumpen von Myelin. Die sogenannten Kernfasern sind nirgends zu finden. Es fehlt auch die charakteristische Pallisadenbildung, dagegen fällt in einem schmalen Abstand von der zellärmeren Oberfläche der Neubildung eine wallartige Häufung der Zellen auf, sodaß man hier den Eindruck eines bösartigen Gewächses mit infiltrativen Zügen hat. In diesem Bezirk scheinen auch verhältnismäßig viel markhaltige

Fasern zu liegen. Hier sind auch lebhaftere Wucherungen der Gefäßendothelien, die übrigens im ganzen Präparat beobachtet werden können; am deutlichsten findet man an einer Stelle dieses Walles besonders zahlreiche Rundzellen.

Diagnose: Neurinom mit starker Bindegewebsbildung und stellenweise malignen Zügen.

Kurz zusammengefaßter Befund der Nervenklinik:

Der lk. Mundwinkel steht ein wenig tiefer, bleibt beim Zähnezeigen etwas zurück. Fundus: r. Papille ganz normal, in der Aderhaut in der Gegend der Ziffer 9 des Zifferblattes ein kleiner Herd. Lks. kann nicht gespiegelt werden. Im übrigen an den Hirnnerven regelrechter Befund. An den Armen eine Parese aller Muskeln, besonders schwer lks. Feinere Fingerbewegungen besonders ungeschickt, lks. schlechter als r. Tricepssehnen- und Radiusperiostrefl. + bds. gleich. Auch an den Beinen bds., besonders lks. eine Parese vom Präedilektionstyp.

Der Tonus der Beine ist bds. erhöht ohne sichere Seitendifferenz. Knie-Hackenversuch lks. etwas unsicher. Patellar- und Achillesreflex + bds. gleich. Babinskischer Zehenreflex + bds. Gang: etwas unsicher besonders beim Halten und Umdrehen, ohne deutliches Abweichen nach einer Seite. Die Bewegungsempfindung ist an der lk. Hand grob gestört, eine leichte Störung findet sich auch an den großen Zehen. Im übrigen ist die Sensibilität außer leichten Hypaesthesien an der lk. Hand intakt.

Liquoruntersuchung ergab bei der Globulinreaktion starke Trübung. Gesamteiweiß über 3 %, NaCl. 725 mg %, Zucker 54 mg %. Keine Zellvermehrung. Goldsolkurve, Wassermann, Kahn, Müller B. R. sämtlich negativ. Röntgenbefund s. oben.

Die Pyramidenbahnzeichen an den Beinen und die Bewegungs- und Empfindungsstörungen deuten auf spinale Erscheinungen hin. Es ist wahrscheinlich, daß es sich um zentrales Neurinom im oberen Halsmark an den Wurzeln handelt, das das Rückenmark komprimiert.

Kurz zusammengefaßter Befund der inneren Klinik:

Die internistische Untersuchung hat ergeben: Multiple Neurinome im Thoraxraum, 2 große unterhalb des Jugulums und mehrere kleine längs der Brustwirbelsäule. Im übrigen hat sich kein pathologischer Befund erheben lassen, außer einer ziemlich erheblichen Vagotonie.

Diagnose: Multiple Neurofibromatose (Morbus Recklinghausen) mit Störungen des innersekretorischen Apparates, einem Neurinom an den Wurzeln im oberen Halsmark und Verdacht auf maligne Entartung eines Geschwulstknotens.

Epikrise: Über die Ätiologie der Recklinghausenschen Krankheit herrscht seit den ersten Anfängen einer systematischen Bearbeitung dieser Krankheitsbilder bis zur heutigen Zeit unter den Autoren die gleiche Ansicht.

Die Recklinghausensche Krankheit ist in ihrer Grundlage eine kongenitale Gewebsanomalie und zwar eine primäre Störung in der Entwicklung der spezifischen Elemente des Nervensystems an den verschiedensten Stellen in früher Embryonalzeit. (v. Recklinghausen, Adrian, Herxheimer, Roth, Kohnheim). Ein Beweis für diese Auffassung ist einmal das in nicht seltenen Fällen gleichzeitige Vorhandensein von anderen Anomalien, welche als Mißbildungs- und Gewebsmißbildungserscheinungen aufzufassen sind. Pigmentanomolien (von Recklinghausen), Lipome (Adrian), Multiqle cystische Epitheliome (Ruggles), Knochendefekte (Kren, Kienböck - Rösler), Zurückbleiben des Wachstums und geistige Anomalien (Schiffner). So schreibt Hullst: „Diese Krankheit gehört zu den exquisit degenerativen und wird kompliziert durch zahlreiche Stigmata, welche auf die schlechte und unvollständige Anlage des Individuums hinweisen."

Ein weiteres Moment für die Auffassung der kongenitalen Anlage der Recklinghausenschen Krankheit ist die Häufigkeit der Fälle, bei denen diese Erkrankung bereits im jugendlichen Alter gefunden wird. So wurden z. B zahlreiche Fälle, im ersten Lebensjahrzehnt bereits beobachtet, wo die Krankheit schon in den ersten Jahren nach der Geburt entstanden ist.

Ferner spricht für die kongenitale Anlage das familiäre bezw. heriditäre Auftreten der Erkrankung. Adrian konnte das in $^1/_5$ seiner Fälle feststellen.

Schon in früher Zeit bestand die Anschauung, daß es auslösende Momente für die Krankheit geben muß. So hat bereits von Recklingshausen 1882 mehrere Fälle aus der Literatur zusammengestellt, bei denen es aus nachweisbaren Ursachen zu einer akuten Steigerung der Neurofibromatose gekommen war. Später hat dann Adrian und die Folgenden chronische Reizzustände (Scabies), direkte und indirekte Traumen (Fraktur, operative Eingriffe, Kälteeinwirkungen, Pubertät, Eintrit der Menopause, Infektionskrankheiten und Gravidität) als auslösende Momente festgestellt.

Zur Frage der Aetiologie der Erkrankung bei unserem Patienten können wir als Beweis für die Auffassung der kongenitalen Mißbildung nur das frühzeitige Auftreten der Erscheinungen (5. Lebensjahr) und die Verbindung mit anderen Mißbildungen (Pigmentanomalien, Knochendefekte, Kyphoskoliose und Spontanfraktur [?]) heranziehen. Ob als auslösendes Moment die auch im 5. Lebensjahr vorgenommene Operation am Augenlid in Betracht kommt, ist fraglich. Auch über die Erblichkeit sind aus der Anamnese des Patienten keine sicheren Schlüsse zu ziehen. Eine psychische

Minderwertigkeit der Eltern (beide endeten durch Suicid) ist wohl anzunehmen. Geschwister und Nachkommen hat der Patient nicht.

Betrachten wir zunächt das bei der ersten Besichtigung des Patienten am meisten ins Auge fallende Symptom, die Haut-Tumoren, und zwar unter dem Gesichtspunkt der drei Fragestellungen: Wie sehen sie aus, wo sitzen sie und von welchen Elementen gehen die Neubildungen aus? Die ersten beiden Fragen sind leicht zu beantworten, da sich Aussehen und Sitz der Haut-Tumoren in fast allen in der Literatur beschriebenen Fällen von Recklinghausenscher Krankheit gleichen. Es sind erbsen- bis apfelgroße Tumoren von weicher bis fester Konsistenz, gar nicht oder in vereinzelten Fällen nur wenig schmerzhaft, gegen die Unterlage gut verschieblich, die über den ganzen Körper verstreut sind, einschließlich des behaarten Kopfes wie in unserem Falle und meist perlschnurartig angeordnet sind, dem Verlauf peripherer Nerven folgend.

Eingehendere Behandlung erfordert die dritte Frage, nämlich von welchen Elementen die Neubildungen ausgehen, da hierüber die Meinungen der Autoren im Laufe der Zeit sehr geschwankt haben.

Schon bei den ersten Untersuchungen dieser Hautgebilde in den fünfziger Jahren des vorigen Jahrhunderts bemerkte man, daß außer den Nerven in diesen fibrösen Herden auch Knäueldrüsen, Talgdrüsen, Haare und Gefäße sich befanden. Aus diesen Befunden tauchte auch sofort die Frage auf, von welchen Gebilden kann man diese fibrösen Knoten ableiten, eine Frage, die Beale 1855 dahin beantwortete, daß man diese Bildungen auf Wucherungen des tiefsten Teiles des Haarbalges zurückführen könne. Weiter betonte er, daß die Fibrome durch stilförmige Gebilde nach unten zu mit ihrem Ausgangspunkt zusammenhängen können. Kurze Zeit später hielt man die äußeren Schichten des Haarfollikels für den Ausgangspunkt.

Obgleich Verneuil in den Fibromen neben Talg- und Schweißdrüsen auch gutgebaute Nerven fand, und auch ihm und einigen anderen Autoren bereits der Zusammenhang mit Nervenstämmchen aufgefallen war, so war es doch erst Recklinghausen, der diesen Zusammenhang betont und die Veränderungen an den Nerven und die Knoten in der Haut als eine gemeinsame Krankheit dargestellt hat. Auch er fand Haarfollikel und Schweißdrüsen in den Tumoren, aber auch deutlich Nerven und Gefäße, und so leitete er die Fibrome einheitlich von dem Bindegewebe der Nervenfasern ab.

Da aber Recklinghausen selbst erkannt hatte, daß es Tumoren gibt, in denen Nervenfasern nicht mehr enthalten sind, die aber

Schweißdrüsen und Talgdrüsen enthalten, so kann man verstehen, daß bald nach Recklinghausens Arbeit wieder Stimmen laut wurden die gegenteiliger bezw. anderer Ansicht waren. So griff bereits Lahmann 1895 wieder auf die alte Anschauung zurück, allerdings nur für einen Teil der Tumoren. So schreibt er: »Es sind die bindegewebigen Scheiden der in der Cutis verlaufenden Kanäle und Nerven, welche für die Tumorbildung die Stätte abgeben«, wobei er unter den »Kanälen« Talgdrüsen, Haarbälge, Schweißdrüsen und Gefäße versteht. Noch eine ganze Reihe anderer Autoren traten der Ansicht Lahmanns bei und besonders Philippson war es, der die Beziehungen der Fibrome zu den Nerven leugnete und für einen Teil seiner Fälle sie von den Blutgefäßen ableitete.

Aber doch fehlte es keineswegs an Stimmen, die infolge weiterer Untersuchungen auch Recklinghausen Recht gaben. So glaubte z, B. Hürthle die Entstehung der Fibrome von den Gefäßen und Knäueldrüsen ausschließen zu können, da diese zwar in den Nerventumoren gelegen, aber doch unterscheidbar getrennt seien, ebenso auch die Ableitung von den Haarbälgen wegen ihrer exzentrischen Lage ausschließen und als Ausgangspunkt wieder die bindegewebige Hülle der Nerven ansehen zu können. Auch Kriege, ein Schüler Recklinghausens, stellte sich vollkommen auf den Boden seines Lehrers. Er wies nach, daß, wenn sich auch an den Schweißdrüsen an einzelnen Stellen beginnende Fibrombildung zeige, dann doch zwischen den auseinandergedrängten Schlingen noch Nervenfasern nachweisbar seien, sodaß also doch der Beginn der Neubildung an dem Nervenbindegewebe zu suchen sei. Auch Pomorski, Westphal und mit ihnen noch andere Autoren kamen zu ähnlichen Untersuchungsergebnissen.

In neuerer Zeit (1914) kamen auch Herxheimer und Roth zu ähnlichen Befunden. In ihren vier genau durchuntersuchten Fällen konnten sie unzweifelhafte Beziehungen der Hautknoten zu den Nerven feststellen und sich somit vollständig auf den Recklinghausenschen Standpunkt stellen. Es ergab sich bei diesen Untersuchungen, daß die Nervenfasern selbst in den großen Knoten oft nur ganz vereinzelt gefunden wurden oder auch ganz zu Grunde gehen konnten, und weiterhin, daß die Markscheidenfärbemethode nur in manchen Knoten noch deutliche markscheidenhaltige Nervenfasern, sei es einzelne solche zusammengelegen, sei es weit auseinandergedrängt, zeigten. Weit häufiger waren Nerven zu verfolgen, die fast keine markscheidenhaltige Fasern besaßen. Ihrer Meinung nach handelte es sich darum, daß hier eine Veränderung an den Nerven sich abgespielt hat, nämlich, daß die Markscheide zu Grunde gegangen ist, während der Axenzylinder noch erhalten geblieben ist. Durch diese Befunde kamen sie weiterhin zu der Ansicht, daß ein Teil der so veränderten

Nerven, die keine oder ganz vereinzelte Markscheiden aufwiesen, aber auch offenbar markfreien Nerven von vornherein entsprachen, zum großen Teil auch wegen ihrer Beziehungen zu den Gefäßen usw. als sympathische Nerven anzusprechen seien.

Einmal war durch diese Auffassung die Meinung oben erwähnter Autoren, daß die Gefäße der Ausgangspunkt der Neubildungen seien, erklärt, ferner aber, da es sich ja in der Tat nicht um Gefäße, sondern um sympathische Nervenfasern gehandelt hat, war der Kreis der Entstehungsmöglichkeiten der Knötchen erweitert und gleichzeitig damit eine kräftige Stütze für die Ansicht Recklinghausens gegeben, daß auf jeden Fall die Nerven als Ausgangspunkt der Hauttumoren anzusehen sind.

Auch in neuester Zeit ist diese Ansicht von den Autoren durch weitere Untersuchungen nicht bestritten worden, wenn auch mit der Einschränkung, daß für den Aufbau mancher, besonders der großen und derben Geschwülste die Fibromnatur durchaus als zu Recht bestehen bleibt (Gans 1928). Diese bindegewebigen Geschwülste fallen durch ihren größeren Kernreichtum und ihr lockeres Gefüge auf. Sie sind auch von der umgebenden Cutis an den meisten Stellen scharf abgegrenzt und färben sich bei van Gieson mehr oder weniger hell bis dunkelrot, wie auch das übrige kollagene Bindegewebe, Der Kernreichtum dieser Fibrome kann sehr erheblich wechseln innerhalb desselben Schnittes. Die Anzahl der Kerne ist aber immer größer als in dem kollagenen Gewebe der Umgebung.

Die Anhangsgebilde der Haut sind mehr oder weniger weitgehend verändert. Schweißdrüsen, Talgdrüsen, Haarfollikel entarten teils durch Abflußbehinderung zystisch, teils werden sie durch Druck rein mechanissh in Mitleidenschaft gezogen. Das gleiche Schicksal erreicht die arrectores pilorum. Die Muskelfasern werden durch das zwischen sie wuchernde Bindegewebe auseinandergedrängt und werden schließlich erdrückt.

Das elastische Gewebe geht innerhalb dieser Knoten vollständig zu Grunde.

Ein Wort noch zu den Veränderungen an der oberflächlichen Schicht der Haut, der Epidermis. Bei dieser kommt es, wenn überhaupt, so nur zu indirekter Schädigung. Erst bei weiterem Wachsen der Knoten kommt es durch Dehnung und Streckung der Epidermis zu pseudoatrophischen Umgestaltungen mit Schädigung der epidermalen Pigmentbildungsfähigkeit. Als klinisches Substrat dieses Vorganges finden wir dann die pigmentfreien, atrophischen Herde (Merk, Movat, Danlos, Pollak) neben blauroten atrophischen Herden, die teils eingesunken, teils halbkugelig und faltig hervortreten (Rille). Bei allen diesen handelt es sich aber nicht um eine echte, sondern um eine Druckatrophie.

Rufen wir uns jetzt das histologische Bild eines extirpierten Geschwulstknotens unseres Patienten ins Gedächtnis zurück (s. S. 14.), so müssen wir feststellen, daß es sich hier um eine Neubildung typischen Charakters im Sinne der Auffassung Recklinghausens u. a. handelt. Allerdings auch hier eine Einschränkung. In dem oben erwähnten Befund fällt in einem schmalen Abstand von der zellärmeren Oberfläche der Neubildung eine wallartige Häufung der Zellen auf, so daß man hier den Eindruck eines bösartigen Gewächses mit infiltrativen Zügen hat. Auf diesen Befund möchte ich erst später im Zusammenhang mit der Behandlung der Frage Neurofibromatose und evtl. maligne Entartung eingehen.

Wohl über keinen Punkt in den Erörterungen der Recklinghausenschen Krankheit haben die Ansichten im Laufe der Zeiten so gewechselt, wie über das Wesen der Tumoren an den Nerven. Wenn ich zu Beginn dieser Ausführungen nur einen ganz kurzen Überblick gegeben habe, möchte ich in diesem Abschnitt die Frage etwas ausführlicher behandeln.

Lange vor von Recklinghausen (1868) hielt man diese Neubildungen für echte Tumoren nervöser Art (Heller, Wegener, Klebs). Und zwar hielt Heller in seiner Arbeit eine bedeutende Vermehrung des Nervenfaserinhalts für das Wesentliche, dem Perineurium dagegen maß er bei diesen Vorgängen nur ganz geringe oder gar keine Bedeutung bei. Wenige Jahre später bestritt zwar Genersich eine Vermehrung der nervösen Elemente, da die Zahl der Nervenfasern in der Geschwulst dieselbe bleibt. Aber er leitete das vermehrte fibrillare Gewebe, das zwischen den Nervenfasern liegt, im wesentlichen von der Schwannschen Scheide ab. Also lehnte er wohl die Auffassung der Geschwülste als wahre Neurome ab, glaubte aber, daß die Wucherung der Schwannschen Scheidezellen Bindegewebe ergeben und daß dieses Bindegewebe eine Sonderstellung vor dem Bindegewebe des übrigen Körpers einnimmt. Wieder für wahre Neurome sprach sie Soyka 1877 an, nach dessen Ansicht sich aus den Schwannschen Scheidenzellen marklose Nervenzellen entwickeln. Die Arbeit Recklinghausens machte dann seine Auffassung, daß diese Neubildungen lediglich Fibrome seien, zur allgemein herrschenden. Von einer Vermehrung der protoplasmatischen Zellen der Schwannschen Scheide hat er ebensowenig gesehen, wie etwa Proliferatonen und Spaltungen von Nervenfasern. Es handelte sich seiner Ansicht nach eben nur um eine Hypertrophie des präformierten Bindegewebes mit intakten Nervenfasern.

Im Großen und Ganzen hielt sich diese Auffassung abgesehen von kleinen Abweichungen und teilweiser Rückkehr wieder zu den echten Neuromen, letzteres wohl auch infolge Gleichsetzung von Neurilemm mit Perineurium, bis zu einer in dieser

Frage wieder grundlegenden Arbeit von Verocay aus dem Jahre 1903, in der er die seit dem Erscheinen der Recklinghausenschen Abhandlung stark in Vergessenheit geratenen Schwannschen Scheiden wieder zu Ehren brachte. Die kurz vor Verocays Arbeit erschienenen Mitteilungen von Tripier-Gautier und Durante-Francini brauche ich nur kurz zu erwähnen, da sie doch nur mehr oder weniger Vorläufer der Verocayschen Auffassung darstellten.

Verocay fußte dabei auf entwicklungsgeschichtliche Forschungen, die ergeben hatten, daß die Schwannschen Scheiden ektodermatischer Herkunft sind und zu den nervösen Elementen selbst gerechnet werden müssen. Bei zwei von ihm durchuntersuchten Fällen fand Verocay nicht nur ein von den anderen Autoren abweichend beschriebenes histologisches Bild, Auflösung der Geschwulstmasse in paralelle Bänder aus dichtgedrängten, parallel verlaufenden Fibrillen oder mehr homogenem Protoplasma, Anordnung der Kerne so, daß die spindelig-längsovalen, manchmal auch stäbchenförmigen Kerne in Bündeln parallel zueinander liegen, Abwechselung von kernreicheren und kernärmeren Partien, sondern auch Abweichungen in den Färberesultaten. Die Bindegewebsfärbung von Mallory, Verocay und Bielschowsky brachten keine für das Bindegewebe typische Färbung. Durch diese Untersuchungsergebnisse kam Verocay zu der Ueberzeugung, daß das Geschwulstgewebe kein Bindegewebe ist. Aus der weiteren Überlegung, daß der periphere, regenerierte Nervenstumpf ein Produkt der Proliferation der Schwannschen Zellen ist, ferner die Kerne der marklosen Nervenfasern Kernen der Schwannschen Scheiden der markhaltigen gleichzusetzen sind und, wie oben dargelegt, die Elemente der Geschwülste kein Bindegewebe darstellten, sondern starke Ähnlichkeit mit dem Aussehen von marklosen und unfertigen markhaltigen Nervenfasern hatten, zog Verocay weiterhin den Schluß, daß das Geschwulstgewebe eine Wucherung der Schwannschen Zellen sei.

Diese Ableitung veranlaßte Verocay zu einem weiteren Schritt, den ich bereits in der Einleitung meiner Arbeit kurz erwähnt habe, nämlich dem Vorschlag einer Namensänderung dieser Tumoren Er schlug den Namen Neurinom vor, und da er neben den eben beschriebenen Erscheinungen auch eine Wucherung des Bindegewebes gefunden hatte, wollte er den Namen Neurinom zu Fibroneurinom bezw. Neurinofibrom, je nach Beteiligung des Bindegewebes, erweitert wissen.

Von den sehr spärlichen Spaltungen von Nervenfasern, die Verocay auch beobachtet hatte, nahm er zwar an, daß es sich wirklich um eine Neubildung von Nervenfasern handelt, allerdings beantwortete er nicht die Frage, ob es sich hier um eine

geschwulstmäßige Wucherung oder um einen sehr beschränkten Reparationsversuch handelt.

In neuerer Zeit haben dann Herxheimer und Roth ausführlich diese Frage behandelt. Auf Grund ihrer sehr genauen Untersuchungen schlossen sie sich seiner Auffassung im Punkte der Ableitung der Tumorzellen von den Schwannschen Scheidenzellen oder analogen Elementen an, in dem Punkte der Bindegewebsbeteiligung jedoch kamen sie zu einer etwas von Verocay abweichenden Auffassung, indem sie dem Bindegewebe besonders bei der Bildung bestimmter Tumoren eine größere Bedeutung zumaßen, als es Verocay getan hatte. Und zwar fanden sie bei dieser Unterscheidung zwischen Fibroneurinom und Neurinofibrom im Verocay'schen Sinne auch eine Gesetzmäßigkeit, nämlich, daß das sympathische Organsystem mehr vorzugsweise den Schwannschen Scheiden entsprechend gewucherte Zellen aufweist, während andererseits die Hauttumoren, besonders dann, wenn sie größere Dimensionen annehmen, außerhalb der Nerven und z. T. auch in diesen nur aus Bindegewebe zusammengesetzt sind.

Noch zwei weitere Momente ergab die Arbeit von Herxheimer und Roth. Einmal fielen ihnen an verschiedenen Nerven Zellwucherungen auf, die konzentrisch die Nerven umgaben und aus geschichteten länglichen Zellen bestanden. Aus verschiedenen Gründen (Lagerung um und nicht in dem Nerven) konnten sie diese nicht für gewucherte Schwannsche Scheidenzellen halten, ebenso aber auch nicht für Bindegewebe. Aus der Ähnlichkeit der Zellen mit Endothelien und, da es andere Zellarten nicht sein konnten, schlossen sie, daß es Endothelien der Lymphbahnen perineuraler Natur seien.

Ferner fanden sie noch als letztes gewuchertes Element die sogenannten Kapselzellen der Ganglienzellen, die in sehr starkem Maße nur an den sympathischen Ganglien auftraten.

Zusammenfassend schrieben sie: »Offenbar wuchern hier alle Elemente, die wucherungsfähig sind, während die Ganglienzellen und Nervenfasern, welche ja wenig wucherungsfähig sind, ganz oder fast ganz zurückbleiben.«

Ein verhältnismäßig breiter Raum in ihrer Arbeit wurde den Tumoren des Sympathikus eingeräumt, bei deren Behandlung sie zu dem Schluß kamen, daß der Sympathikus mit seinen Ganglien in vielen Fällen, meist häufiger wie angenommen wird, mit den cerebrospinalen Nerven bei der Recklinghausenschen Krankheit in starkem Maße mitbetroffen seien.

Auch bei unserem Patienten läßt ein Röntgenbild des Thorax, auf dem man an der Rückseite der Wirbelsäule perlenschnurartig angeordnete kleine Tumoren sieht, den Verdacht auf ein Mitbe-

fallensein des Sympathikus aufkommen, jedoch kann durch das Röntgenbild allein der Beweis für diese Diagnose nicht erbracht werden.

Auf die Mitbeteiligung des Marks der Nebenniere, die ja auch zum sympathischen Gesamtsystem gehört, möchte ich erst in einem anderen Abschnitt dieser Ausführungen eingehen.

Auch die neuesten Untersuchungen über diese Frage haben die Auffassung Herxheimers und Roths gestützt. Die morphologischen Betrachtungen und färberischen Eigentümlichkeiten werden als sicherer Beweis für die rein ektodermale Genese — alleinige Abstammung der Geschwulstelemente von den Zellen der Schwannschen Scheide — nicht anerkannt. Die Elemente des Mesoderms spielen auf alle Fälle durchaus keine passive Rolle (Ehrmann).

Auch Gans steht auf demselben Standpunkt, wie Herxheimer, Roth u a., daß besonders für die großen und derben Geschwülste, besonders dort, wo sie außerhalb der Nerven liegen, der Fibromcharakter absolut sicher ist.

Eine der ältesten Beobachtungen beim Studium der Recklinghausenschen Krankheit war die des Mitbegriffenseins des innersekretorischen Apparates. Zahlreiche Autoren berichten hiervon. Mit an erster Stelle stehen hier wohl die Pigmentanomalien, die von allen erwähnt werden. Weiterhin wird von Anomalien des Wachstums der Nägel, Mißbildungen, Auftreten von multiplen zystischen Epitheliomen (Ruggles), Defekte und Anomalien am Knochensystem (Kren, Kienböck, Rösler), Skelettasymmetrie des Schädels (Salomon, Schlage, Hoffmann) ferner von Zurückbleiben des Wachstums, geistigen Anomalien im Sinne eines Stehenbleibens auf niedriger Stufe (Schiffner, Herxheimer) und endlich auch von Anomalien der Geschlechtsfunktionen relativ häufig gesprochen. Besonders wichtig wurde die Frage Recklinghausensche Krankheit und Drüsen mit innerer Sekretion, als die sogenannte toxische Theorie der Entstehung des Morbus Recklinghausen aufkam. Diese Theorie führte die Entstehung der Krankheit auf toxische Wirkungen der Drüsen mit innerer Sekretion zurück, besonders auf die Hormone der Schilddrüsen und Nebennieren, da häufiger teils mehr teils weniger ausgebildete Strumen und Tumoren der Nebennieren gefunden wurden. Nervöse Erscheinungen und Pigmentationen führten besonders die französischen Forscher (Landowski, Jehl, P. Marie und Revilliod) als dem Morbus Addisoni analoge Erscheinungen darauf zurück. Auch Kawashima, der einen Fall von multiplen Hautfibromen mit Nebennierengeschwulst beschrieb, brachte die Störungen der Psyche und des Intellekts, die kachektischen Zustände und die Pigmentationen mit der Nebennierengeschwulst in Zusammenhang und zwar besonders in Bezug auf die Pigmentationen im Sinne der

Überproduktion von Adrenalin durch die phaeochromen Geschwulstzellen. Trotz dieser starken Herausarbeitung der sogenannten toxischen Theorie, räumte doch Kawashima in seiner Arbeit schon einer anderen Theorie einen gebührenden Platz ein, die wenige Jahre später Herxheimer und Roth in ihrer oft zitierten Arbeit stark in den Vordergrund rückten, der Theorie der primären Sympathikuserkrankung. Die Störungen sympathischer Funktionen, ungewisse Magen-Darmstörungen, Augen- und Pupillensymptome, Schwindelanfälle, Krämpfe, besonders aber Störungen des Intellekts und der Psyche und Kachexie nahmen sie als Beweis dafür.

Unter dem Gesichtspunkt der Beziehungen der Konstitution zur Tumoranlage im allgemeinen haben Szondi, Kenedy und Miskolczy 1925 die Frage Morbus Recklinghausen und innere Sekretion behandelt. Nach Untersuchung von fünf Fällen mit innersekretorischen Erscheinungen, bei denen sie in vier Fällen ausgeprägten habitus endokrinasthenikus fanden und zwar eine Hypofunktion der Schilddrüse, Geschlechtsdrüsen, Hypophyse, Adrenalsystem, Pankreas und Parathyreoidea. Da aber auch der habitus endokrinodysthenicus z. B. im Sinne einer Akromegalie (Barber, Escher, Ormond) vorkommt, kamen sie zu dem Schluß, daß die Neurofibromatose keiner speziellen endokrinen Formel entspricht.

Zur Frage, ob die Anomalien des endokrinen Apparates für die Entstehung des Morbus Recklinghausen verantwortlich gemacht werden können, stellen die genannten Autoren drei Möglichkeiten auf.

1. Das Zusammentreffen von Neurofibromatose und Erkrankung des endokrinen Apparates steht in keinem Zusammenhang und ist reiner Zufall.
2. Beides steht in wechselseitiger kausalgenetischer Beziehung, es ist also der Morbus Recklinghausen eine Folge der Erkrankung des endokrinen Systems oder umgekehrt.
3. Das Zusammentreffen beider Erscheinungen ist zwangsmäßig, da beide Folgeerscheinungen einer weiteren gemeinsamen Ursache sind.

Aus dem bisher über Art und Wesen der Recklinghausenschen Krankheit Gesagten ist wohl unschwer zu entnehmen, daß wir unserer heutigen Auffassung gemäß der dritten Möglichkeit zustimmen müssen, d. h. daß endokrine Störungen und Neurofibromatose zusammengehören und in einer Schädigung des Keimplasmas (Meirowsky) bedingt sind. Die Neurofibromatose Recklinghausen gehört also zu den endokrin-sympathischen Dystrophien Kienböck-Rösler 1932).

Wenden wir uns jetzt wieder unserem Patienten zu, um zu sehen, was er für Symptome einer endokrinen Störung darbietet. Während wir Pigmentationen, Kyphoskoliose der Brustwirbelsäule und die Spontanfraktur (?) des linken Unterschenkels dazurechnen können, fehlen Struma vollständig. Kachexie mäßigen Grades ist vorhanden. Von ausgesprochenen Störungen des Intellekts und der Psyche kann bei unserem Patienten kaum gesprochen werden.

Fassen wir noch einmal zusammen, so zeigt unser Patient eine Mitbeteiligung des endokrinen Apparates im Sinne des häufiger vorkommenden habitus endokrinasthenicus (Szondi, Kenedy).

Ein Wort noch zu der Spontanfraktur. Auf Grund einer Röntgenuntersuchung in der chirurgischen Universitätsklinik ergab sich kein Anhaltspunkt für eine Spontanfraktur. Die verzögerte Heilung der Fraktur ist in diesem Falle auch nicht für pathologische Verhältnisse am Knochen direkt beweisend, da wegen des schlechten Allgemeinzustandes des Patienten von einer forcierten Reposition (Vermeidung der Narkose) abgesehen worden ist.

In den meisten Fällen von Neurofibromatose beschränkt sich der Krankheitsprozeß auf das periphere Nervensystem und zwar werden in erster Linie die Hautäste und die Stämme der aus dem Rückenmarck entspringenden Nerven befallen. Die Spinalganglien bezw. die Eintrittsstellen der Nerven in den Duralsack bilden in der Regel die Grenze, über die der neurofibromatöse Prozeß nicht hinausgeht (Henneberg-Koch). Auch Adrian fand das Vorkommen von außerhalb des Duralsacks gelegenen Tumoren häufiger als das Vorkommen intraduraler Neurofibrome. In einer relativ sehr kleinen Zahl von Fällen macht jedoch die Neurofibromatose nicht an der Dura mater cerebralis und spinalis halt, sondern befällt die intraduralen Hirn- und Rückenmarkswurzeln, die wie die peripheren Nerven ein aus Bindegewebe bestehendes Endo- und Perineurium besitzen (mit Ausnahme des olfactorius und opticus). Welche Gründe für dieses Übergreifen des Morbus Recklinghausen maßgebend sind, ist noch unbekannt.

Als Praedilektionsstellen für die Lokalisation fand Adrian das Halsmark und die cauda equina weit häufiger, als die Hirnnervenwurzeln (Hesselbach, Heller, Bischoff, Knoblauch, Sorgo, Sieveking, Genersich, v. Büngner). Die Funktion der Wurzel selbst erleidet durch die Geschwulstbildung ebensowenig eine Einbuße wie die der peripheren Nerven und, da weiterhin die Neurofibrome meist k ein sind, also das Rückenmarck gar nicht oder nur ganz unerheblich schädigen, machen sich keine klinischen Symptome geltend und erst die Sektion deckt das Bild auf.

Ganz anders dagegen ist es, wenn die Neurofibrome eine beträchtliche Größe erreichen; dann kommt es zu den Erscheinungen der Compressionsmyelitis und des extramedullaeren Rückenmarktumors, ein Umstand, der für das ganze Krankheitsbild der Neurofibromatose und vor allen Dingen für die Prognose dieser Fälle von größter Bedeutung ist und der Henneberg und Koch dazu brachte, den Ausdruck »Zentrale Neurofibromatose« zu prägen oder vielmehr wieder einzuführen, denn wenige Jahre vorher hatten bereits zwei französische Autoren (Mossé und Cavallié) für einen von ihnen beschriebenen Fall, dessen Zugehörigkeit zum Morbus Recklinghausen zum mindesten aber sehr zweifelhaft ist, diese Bezeichnung gebraucht.

Besonders gerechtfertigt erscheint der Begriff der zentralen Neurofibromatose in den Fällen von Henneberg und Koch noch durch den Umstand, daß der klinische Symptomenkomplex vollständig abhängig war von dem Vorhandensein von Tumoren an zahlreichen intraduralen Wurzeln des Hirns und Rückenmarks und für die Neurofibromatose an und für sich nichts Charakteristisches darbot.

Wenn auch dieses alleinige Vorherrschen der zentralen Symptome unter den mir in der Literatur bekannten Fällen vereinzelt dasteht, so ist doch ohne Zweifel die zentrale Neurofibromatose, sobald sie klinische Erscheinungen macht, also die Tumoren schon immerhin eine beträchtliche Größe erreicht haben, neben der evtl. malignen Entartung der Neurofibrome, die später besprochen werden soll, die ernsteste Komplikation des Morbus Recklinghausen, die das gutartige Bild zu einem schweren und akut lebensbedrohenden macht.

Drei besonders eindrucksvolle Krankheitsgeschichten mögen dies bestätigen.

Sieveking:

Ein Fall von multipler Neurofibromatose wird mit folgenden klinischen Symptomen eingeliefert: Völlige Lähmung des Rumpfes und der Extremitäten bei erhaltener Sensibilität und gesteigerten Reflexen, Blasen- und Mastdarmlähmung, Störung der Atmung und der Sprache, Reaktionslosigkeit der verengerten Pupillen. Die Diagnose Leitungsunterbrechung im Halsmark wurde durch die Sektion bestätigt. Es fand sich ein Tumor im oberen Teil des Halsmarks in Höhe des III. Halswirbels außerhalb der Duralscheibe. Rückenmark komprimiert, weich, brüchig, verdünnt, verwaschene Zeichnung der grauen Substanz. Histologisch echtes Neurofibrom.

Sorgo

54jähriger Kutscher mit multipler Neurofibromatose bot folgendes klinisches Bild: Circumscriptes Oedem der Lenden-Kreuzbeingegend, Druckempfindlichkeit der Lendenwirbelsäule. Keine Difformität derselben. Herabsetzung der motorischen Kraft der unteren Extremitäten. Patellarreflex negativ. Fußklonus. Breitspuriger ataktisch-paretischer Gang. Schwere paraplegetische und analgetische Erscheinungen. Atrophie der Muskulatur. Incontinetia urinae et alvi. Autopsie: Im Verlauf der Nervenwurzeln der cauda equina zahlreiche bis bohnengroße Tumoren, zwei der hinteren Fläche der medulla spinalis aufsitzende größere subdurale Tumoren, von denen der größere das Rückenmark im Bereich der 11. und 12. Dorsalwurzel stark komprimiert, während der kleinere dem 9. Dorsalsegment angehört und die hintere rechte Circumferenz des Markes etwas abflacht. Die 11. bezw. 8. rechte hintere Rückenmarkswurzel strahlt in diese beiden Tumoren aus. Gehirn- und Hirnnerven frei. Wirbelsäule keine pathologische Veränderungen. Histologisch: weiche Neurofibrome.

Henneberg-Koch:

17jähriger Bäckerlehrling. Zunächst Schwäche und Unsicherheit der Beine, Ungeschicklichkeit der Arme. Allmählich bildeten sich dann folgende Symptome aus: Sprach- und Schluckstörung, Bewegungsataxie der Extremitäten, besonders lks. cerebellare Ataxie, Schwindelanfälle, Erbrechen, Demenz, Euphorie, Neuritis optica, Singen im rechten Ohr, Abducensparese, bds. zunehmende Schwerhörigkeit, Facialisschwäche lks., Sprache unverständlich, Unfähigkeit zu Stehen und Gehen, Fallen nach links, Taubheit bds., Ptosis rechts. Dyspnoeanfälle, Exitus. Sektion: Multiple Neurofibrome der Haut und der peripheren Nerven. Pflaumengroße Neurofibrome an der 7. Cervikal und 4. Lumbalwurzel lks., extradural, zahlreiche z. T. symmetrische bis bohnengroße Neurofibrome an den vorderen und hinteren Wurzeln innerhalb des Duralsackes; doppelseitiger, fast hühnereigroßer Tumor im Kleinhirnbrückenwinkel, nerv. acustici et faciales mit den Geschwülsten verwachsen, Deformierung der pons, der Medulla oblongata des Kleinhirns und der Schenkel derselben. An der vagus- und glossopharyngeus Wurzel zahlreiche kleine Tumoren.

Wichtig wäre noch zu entscheiden, worum es sich bei den durch die Tumoren entstehenden Rückenmarksschädigungen handelt. Ist es ein degenerativer Prozeß oder wirken diese Geschwülste rein mechanisch durch ihre Größe? Aus den hier und sonst in der Literatur beschriebenen Fällen hat es sich unzweifelhaft herausgestellt, daß es sich um eine durch die Kompression des Geschwulstknotens bedingte Schädigung des zentralen Nervensystems

handelt (Adrian, v. Bruns, v. Bügner, Spillmann, Sorgow, Siveking, Henneberg, Koch, Genersich, v. Recklinghausen, Curschmann). Oppenheim schreibt 1923 in seinem Lehrbuch der Nervenkrankheiten: »Die histologischen Veränderungen sind meist nur sehr geringfügig und im wesentlichen einfache Kompressionswirkungen, während entzündliche und malazische Prozesse sowie die sekundäre Degeneration öfters ganz vermißt werden. Die Reduktion des Volumens ist sehr hochgradig, es fehlt aber jede Andeutung einer sekundären Degeneration. Die Achsenzylinder bleiben leistungsfähig, zentrale Teile des Rückenmarks leiden mehr als periphere.«

Auch bei unserem Patienten lassen die Pyramidenbahnzeichen an den Beinen und die Bewegungs- und Empfindungstörungen (s. Krankengeschichte) spinale Erscheinungen vermuten. Wahrscheinlich wird es sich nach den Symptomen um ein Neurinom im oberen Halsmark an den Wurzeln handeln, das das Rückenmark komprimiert.

Eine weitere, wichtige, die Prognose stark zum schlechten wendende Komplikation des Morbus Recklinghausen ist die maligne Entartung (Sarkom) der Tumoren. Während verschiedene Autoren (Virchow, Genersich, von Recklinghausen Czerny, Volkmann, Stromeyer, Modrzejewski) durch zahlreiche Beobachtungen nachgewiesen haben, daß verschiedenartige histoide Geschwülste der Nerven durch Vermehrung der Zellen in maligne zelluläre Tumoren übergehen können, waren die entsprechenden Erfahrungen für die typische, über den ganzen Körper verteilte, primäre, multiple Neurofibromatose der Haut und der Nerven nur sehr spärlich. Allenfalls könnten die Fälle zweier Autoren (von Recklinghausen, Modrzejewski) für einen Übergang dieser Tumorenart in maligne Geschwülste beweisend sein.

Westphalen (1887) beschrieb einen Fall von multipler Neurofibromatose bei einem 35jährigen Patienten mit einer großen sarkomähnlichen Geschwulst in der Kniekehle in engster Verbindung mit dem n. tibialis und n. peronaeus dexter mit Metastasen im Lungengewebe und in der Dura mater. Die histologische Untersuchung des Tumors in der Kniekehle ergab nach seinem Bericht ein vorzugsweise aus Spindelzellen aufgebautes Sarkom. Die Frage, von welchem Gewebe dieses Sarkom seinen Ausgangspunkt genommen hat, beantwortete Westphalen dahingehend, daß es von dem Fibrom der Nerven ausgegangen ist, und zwar von dem fibromatös erkrankten Endoneurium einer oder mehrerer Nervenbündel der nervi tibialis und peronaeus. Das Perineurium erkrankte auch sarkomatös, während das Epineurium in engerer Verbindung zur kapselähnlichen Umhüllung des Sarkoms trat. Auch die histologische Untersuchung der Ge-

schwülste in den Lungen und der Dura mater bestätigte den Verdacht auf Metastasen. Der histologische Befund der übrigen Tumoren brachte volle Uebereinstimmung mit den Befunden von Recklinghausens. Nach Ansicht Westphalens sind die typischen Neurofibrome befähigt, in Sarkome überzugehen und Metastasen zu bilden.

Angeregt durch einen weiteren Fall (Allgemeine Neurofibromatote mit Sarkombildung am plexus brachialis) kam Westphalen ein Jahr später zu einer Bestätigung seiner vorher dargelegten Auffassung.

1890 nahm Herczel an Hand eines Falles von allgemeiner Neurofibromatose mit einem mit den Nerven verwachsenen periostalen Sarkom an der Großzehe zu der Frage der Aetiologie der malignen Entartung Stellung, indem er als Veranlassung zu der Bildung dieser bösartigen Geschwulst ein wiederholtes und oft wiederkehrendes Trauma, das stete Auftreten mit dem ganzen Körpergewicht auf eine praedisponierte Stelle ansah.

In einer ausführlichen Arbeit versuchte Garré (1892) teils aus der Literatur teils aus eigner Beobachtung den Beweis dafür zu erbringen, daß die multiplen Neurofibrome als Teilerscheinung einer »kongenitalen Elephantiasis neuromatodes« eine auffallende Neigung zu sarkomatöser Degeneration haben und daß bei mindestens $^1/_8$ aller Fälle die sarkomatöse Umwandlung des gutartigen Neurofibroms eingetreten sei. Aus dieser häufigen Verbindung multiple Neurofibromatose (also kongenitale Mißbildung) und dem Auftreten von Sarkomen leitete Garré die Folgerung ab, wesentlich mehr, als es früher geschehen war, beim Verdacht auf malignen Tumor auf das Vorhandensein von Hautfibromen, Pigmentierungen oder Naevi im Gebiet eines Hautnerven, circumscripte Hautfalten, diffuse Verdickungen der Nervenstämme, spindelförmige Anschwellungen zu achten, weil aus dem Vorhandensein dieser genannten Veränderungen mit großer Wahrscheinlichkeit die Diagnose Sarkom gestellt werden kann.

Als praedisponierendes Moment für die maligne Entartung kommen seiner Ansicht nach auch in erster Linie Traumen in Betracht, die in den Neurofibromen zu einer vermehrten Cellulation den Anstoß geben. Weiterhin Verletzungen verschiedenster Intensität, unbedeutende öfters sich wiederholende äußere Reize, Operationen etc.

Einen bedeutenden Unterschied zwischen dem klinischen Krankheitsbild primärer Sarkome der Nerven und dem der sekundär malignen Neurome betont weiterhin Garré. Während die ersteren rasch in die umliegenden Gewebe hineinwachsen und in kurzer Zeit zu ausgedehnten Metastasen in inneren Organen führen, bleiben die sekundär malignen Neurome lange in binde-

gewebiger Kapsel abgeschlossen, recidivieren meist multipel und regionär in den Nerven, unabhängig vom Säftestrom, um erst im letzten Stadium in die umliegenden Gewebe hineinzuwachsen und in inneren Organen zu metastasieren.

Scheven bestritt dann die Möglichkeit einer Durchführung der Klassifizierung der malingnen Neurome im Sinne Garrés, hielt sie aber für wichtig, wenn auch nicht nach klinischen so doch nach pathologisch anatomischen und aetiologischen Gesichtspunkten. Auch er kam zu dem Schluß, daß die Neurofibromatose zu sarkomatöser Entartung prädisponiert.

Ein typisches Bild von Morbus Recklinghausen mit teilweiser sarkomatöser Entartung zeigen die Krankengeschichten von Goldmann und Finotti.

Nicht unerwähnt möchte ich einen Fall lassen, der von Hartmann beschrieben worden ist, wegen seines histologischen Befundes. Es handelt sich um einen Tumor am nervus cruralis dexter und plexus brachialis bei multipler Neurofibromatose. Er selbst beschreibt es folgendermaßen: „Von den ursprünglich gutartigen Neuromen ist im unteren Pol noch ein Rest erhalten geblieben, dem man sein Alter an der zentralen Verkalkung ansieht. Dieser Rest ist altersschwach (ausgedehnte regressive Ernährungsstörung), daneben sitzt ein Sproß von außerordentlicher Lebenskraft (viel vermehrungsfähige Zellen)." Auf Grund seiner Fälle bestätigt er die Erfahrung, daß die rasche Zunahme eines Neuroms, sein Übergang in Sarkom und das Auftreten neuralgischer Schmerzen zusammenfallen.

Auch Adrian ist der Ansicht, daß die maligne Entartung bei der Neurofibromatose häufig auftritt, obgleich ihm die von Garré angegebene Zahl (12% aller Fälle von multipler Neurofibromatose zeigen maligne Degeneration) etwas zu hoch gegriffen erscheint. Weitere Beispiele von multipler Neurofibromatose mit maligner Entartung gaben in neuerer Zeit Harbitz, Aschner, Ehrmann, Hoekstra u. a.

Aber es hat auch nicht an Stimmen gefehlt, die die maligne Degeneration der Tumoren bei multipler Neurofibromatose ablehnten. So behauptete Sommerfeldt 1920, daß die Malignitätsangaben hinsichtlich mehrerer Ganglioneuromfälle in der Literatur nicht beweisend seien, während Sommer 1922 die Beobachtung einer Umwandlung von Neurinomen in Sarkome ganz abstreitet. Heine 1927 fordert bei der Beurteilung der Gut- oder Bösartigkeit dieser degenerierten Tumoren, daß die Tatsache, daß die Tumoren scharf begrenzt, von einer Kapsel umgeben und außerdem verschieblich seien, wesentlich mehr berücksichtigt werde, als etwa nur die mikroskopischen Bilder.

In einer der neuesten Arbeiten über dieses Gebiet aus dem Jahre 1932 vertreten die beiden Autoren (Kienböck, Rösler) die Meinung, daß bei den von den Autoren bei der Diagnosestellung als „Sarkom" bezeichneten Fällen — sowohl der peripheren als auch zentralen Tumoren — diese Diagnose meistens nicht zu Recht besteht. Als Ursache für diese Fehlmeinungen geben sie mannigfache Gründe an. Ungenügende Verbreitung der histologischen Kenntnisse der Neurofibrome und Ganglioneurome, Fehlen der notwendigen differenzierten Färbungen usw. Makroskopische Befunde, Metastasierung, Erweichung, Exsudatbildung, Ulceration, Kachexie halten sie für keineswegs beweisend für eine Malignität, nicht zuletzt deshalb, weil bei einer Reihe von Fällen mit sogenannter sarkomatöser Umwandlung lange Zeit hindurch klinisch relatives Wohlbefinden bestand.

Bei unserem Patienten finden sich keine klinischen Symptome einer sekundären malignen Entartung der Neurofibrome. Das histologische Bild des extirpierten Geschwulstknotens, das infiltratives Wachstum vermuten läßt, ist keineswegs beweisend.

Ein kurzes Wort sei mir noch gestattet zu der Frage, wie sich die inneren Organe und das Blutbild zum Morbus Recklinghausen verhalten.

Unter den Erkrankungen innerer Organe, schreibt Adrian, spielen die Krankheiten der Respirationsorgane, ebenso wie die des Herzens und der Gefäße bei der Neurofibromatose nur eine geringe, zweifellos sekundäre Rolle und sind unter die Folgezustände bezw. Begleiterscheinungen der so häufig gegen das Lebensende auftretenden Kachexie und des Marasmus zu zählen, oder aber als einfache Alterserscheinungen anzusehen.

Beschwerden von Seiten des Magens, z. T. ohne anatomische Grundlage fanden Desnos, Fremmert, Hallopeau, Adrian, Vezely.

Für eine reichliche, innere, namentlich sympathische Neurombildung gegen das Lebensende mit profusen Diarrhoen sprechen die Fälle von Pick, Fremmert, Smith.

Von Recklinghausen beschrieb einen Fall von miliaren Fibromen in der Magen- und Jejunumwandung ohne besondere klinische Symptome.

Nach eingehender klinischer Untersuchung läßt sich bei unserem Patienten ein pathologischer Befund der inneren Organe nicht erheben.

Blutuntersuchungen bei der Recklinghausenschen Krankheit sind bis jetzt nur in beschränkter Zahl vorgenommen worden. Chipault fand keine Vermehrung der Zahl der weißen Blutkörperchen, während in dem Fall von Hallopeau und Ribot eine Leukozytose bestand. Thibierge zählte in einem Fall 9000 Leukozyten und 5 125 000 Erythrozyten. Formveränderungen der Zellen fanden

sich im Trockenpräparat nicht. Jeanselme fand bei einer Patientin eine Anaemie 2. Grades (Leukozyten 9230, Erythrozyten 3800000, Hb. 9,6) dabei gleichfalls keine Formveränderung. Einen Fall von multipler Neurofibromatose beschreibt Louis Margain, während Gaillard bei 9 Patienten Eosinophilie zwischen 15 und 2,1% beobachtete. Wittemann fand erhöhte Leukozytenzahl (11000), Herabsetzung des Hb. Gehaltes, starke Vermehrung der mononucleaeren Zellen.

Trotzdem diese Befunde von Wittemann besonders in 5 Fällen in gleicher Weise erhoben wurden, sind die Untersuchungen über die Blutbefunde bei Morbus Recklinghausen doch noch viel zu spärlich, um ein abschließendes Urteil abzugeben, etwa in dem Sinne, daß eine relative Lymphocytose zu dem Krankheitsbild der multiplen Neurofibromatose gehört. Ebenso ungelöst ist die Frage einer Deutung dieser Blutbefunde, da Anhaltspunkte für eine Veränderung der blutbildenden Organe und des Drüsenapparates im Sinne der Leukämie und Pseudoleukämie nicht gefunden worden sind, ebenso wenig eine Erklärung dafür, wie etwa histologische und funktionelle Störungen der Haut Abweichungen im Blutbefund zustande bringen sollen.

Der Blutbefund unseres Pat. zeigt nach keiner Richtung hin pathologische Veränderungen.

Eine kausale Therapie der Recklinghausenschen Krankheit gibt es nicht. Das operative Vorgehen hat sich ebenso, wie die spezielle Thiosinaminbehandlung (Fibrolysin), die nach Kenos eine Heilung dieser Krankheit bewirken sollte, bewährt. Es bleibt uns also nur die prophylaktische Therapie Adrians, gute Ernährung, Ruhe, Vermeidung von Ueberanstrengungen körperlicher und psychischer Art zur Beibehaltung eines stationären Zustandes des Morbus Recklinghausen. Eine wichtige Rolle spielt natürlich die symptomasche Behandlung bei etwaigen Beschwerden. Wenn möglich, Extirpation besonders unangenehmer Tumoren, Narkotika, Elektrizität, evtl. Röntgenstrahlen. Vermag man den Nerv oberhalb des Neuroms zu komprimieren, so kann auch hierdurch manchmal ein zeitweiliges Nachlassen der Schmerzen bewirkt werden.

Zusammenfassung:

Bei einem jetzt 34jährigen Arbeiter, bei dem mit dem 5. Lebensjahr an der Haut zahlreiche, kleine, z. T. verschiebliche, schmerzlose Knoten, über den ganzen Körper verstreut, auftraten, die ihn in keiner Weise in seinen Bewegungen und auch später in seinem Beruf hinderten, abgesehen von einer Geschwulst am linken oberen Lid, die die Sehkraft beeinträchtigte, mehrmals extirpiert wurde, aber immer wieder rezidivierte, traten im vergan-

genen Jahre Störungen verschiedenster Art auf (obere Extremitäten, Brust, untere Extremitäten), die ihn arbeitsunfähig machten und derentwegen er sich in ärztliche Behandlung gab.

Es handelt sich um einen typischen Morbus Recklinghausen, der neben den drei klassischen Symptomen der Recklinghausenschen Krankheit, Tumoren an den peripheren Nerven, Tumoren an der Haut und abnorme Pigmentationen noch folgende weitere mit der Erkrankung in Zusammenhang zu bringende Symptome zeigt:

1. Störungen des innersekretorischen Apparates (Kyphoskoliose der Brustwirbelsäule, Spontanfraktur, (?) des lk. Unterschenkels).
2. Neurinom an den Wurzeln im oberen Halsmark, das das Rückenmark komprimiert (Pyramidenbahnzeichen an den Beinen und Bewegungs- und Empfindungsstörungen).
3. Für eine maligne Entartung läßt sich klinisch kein Beweis erbringen, jedoch läßt das histologische Bild eines exstirpierten Geschwulstknotens immerhin den Verdacht einer malignen Degeneration aufkommen.

Im übrigen bildet der histologische Befund weiterhin das Bild einer Neubildung typischen Charakters im Sinne der Auffassung von Recklinghausens.

Literatur.

Virchow:	Die krankhaften Geschwülste. Berlin 1863.
Gerhard:	Zur Diagnose multipler Neurombildung. Archiv f. klin. Medizin Bd. 21 1878.
Kump:	Ein Fall multipler Neurome. Virchows-Archiv Bd.80 1880.
Courvoisier:	Die Neurome, Basel. 1886.
Kriege:	Über das Verhalten der Neuromfasern in den multiplen Fibromen u. Neufibromen. Virchows-Archiv Bd.108 1887.
Westphalen:	Multiple Fibrome der Haut mit Übergang in Sarkome. Virchows-Archiv Bd. 110 1887.
Westphalen:	Multiple Fibrome der Haut, der Nerven und Ganglien m. Übergang in Sarkome. Virchows-Archiv Bd.114 1888.
Herczel:	Über Fibrome und Sarkome der peripheren Nerven. Zieglers Beiträge Bd. VIII 1890.
Garré:	Über sekundär maligne Neurome. Bruns Beiträge Bd. 9 1892.
Von Recklinghausen:	Über multiple Fibrome der Haut und ihre Beziehung zu den multiplen Neuromen. Festschrift Berlin 1892.
Soldan:	Beziehung der Pigmentation zur Neurofibromatose. Arch. f. klin. Chirurgie Bd. 59 1892.
Sieveking:	Kompression des Cervikalmarks durch ein im Wirbelkanal liegendes Neurofibrom bei einem Fall von multiplen Neuromen. Jahrb. der Hamburgischen Krankenanstalten Bd. 4 II. Teil 1893/94.
Hansemann:	Multiple Fibrome u. Neurofibrome. Brl. klin. Wochenschrift Nr. 30 1895.
Finotti:	Beiträge zur Chirurgie und pathologischen Anatomie der peripheren Nerven. Virchows-Arch. Bd. 143 1896
H. Hartmann:	Zur Kenntnis der sekundär-malignen Neurome. Bruns Beiträge 1896.
Schowen:	Zur Kenntnis der sekundär-malignen Neurome. Bruns Beiträge Bd. 17 1896.
Bingner:	Über allgemein multiple Neurofibrome des peripheren Nervensystems und des Sympatikus. Arch. f. klinische Chirurgie Bd. 55 1897.
Habermann:	Beitrag zur Kenntnis der sekundär-malignen Neurome. Münch. med. Wochenschrift 1898.

K. Knauss:	Zur Kenntnis der echten Neurome. Virchows-Arch. 153 1898.
Strube:	Über eine Kombination von allgemeiner Neurofibromatose mit Gliomen des Rückenmarks. Virchows-Arch. Bd. 15 1898.
Thiebierge:	Neurofibromatose généralisée. Referat. Arch. f. Dermatologie und Syphilis Bd. 50 1899.
Adrian:	Neurofibromatose u. ihre Komplikationen. Bruns Beiträge Bd. 31 1901.
Beneke:	Zwei Fälle v. Ganglioneurom. Zieglers Beiträge Bd. 30 1901.
Wolff:	Ein Fall von Neurofibromatose (Wachstum und Neuauftreten von Tumoren in der Gravidität). Beiträge zur Geburtshilfe und Gynäkologie. Bd. 5 1901.
Alexander:	Multiple Neurofibromatose. Breslauer Dermatologischer Verein Arch. f. Dermatologie und Syphilis Bd. 60 1902.
Adrian:	Über einen bemerkenswerten Fall v. Neurofibromatose Wiener klin. Wochenschrift Nr. 32 1902.
Borst:	Lehre von den Geschwülsten. 1902.
Kredel - Beneke:	Über Ganglioneurome und andere Geschwülste des peripheren Nervensystems. Deutsche Zeitschrift für Chirurgie Bd. 67 1902.
Schrader:	Zur Symptomatik und Chirurgie der Neurome. Münchener med. Wochenschrift 1902.
Sorgow:	Zur Histologie und Klinik der Neurofibrome nebst Bemerkungen über das Verhalten der Patellarreflexe bei Querschnittsläsionen des Rückenmarks im unteren Brustmark. Virchows-Arch. 170 1902.
Sorgow:	Demonstration eines Falles von Morbus Recklinghausen. Wiener klin. Rundschau Heft 18 1902.
Adrian:	Die multiple Neurofibromatose. Zentralblatt f. Grenzgebiete der Medizin und Chirurgie Bd. 6 1903.
H. Curschmann:	Lehrbuch der Nervenkrankheiten. 1903.
Henneberg-Koch:	Über „Zentrale Neurofibromatose und die Geschwülste des Kleinhirnbrückenwinkels." Arch. f. Psychiatrie und Nervenkrankheiten Bd. 36 1903.
Hulst:	Beitrag zur Kenntnis der Fibrosarkomatose des Nervensystems. Virchows Arch. 177 1904.
Merk:	Ueber die multiple Neurofibromatose. Arch. f. Dermatologie und Syphilis Bd. 73 1905.
Kren:	Ein Beitrag zur Neurofibromatose Recklinghausen. Wiener klinische Wochenschrift Heft 41 1906.
Pollak:	Die Atrophie bei multipler Neurofibromatose. Arch. f. Dermatologie u. Syphilis Bd. 78 1906,
Rimann:	Ein Beitrag zur Neurofibromatosis congenita. Bruns Beiträge Bd. 53 1907.

L. Bruns:	Die Geschwülste des Nervensystems. Berlin 1908.
Verocay:	Multiple Geschwülste als Systemerkrankung am nervösen Apparat. Festschrift für H. Chiari. Wien-Leipzig 1908.
Hintz:	Zur Kenntnis des Morbus Recklinghausen. Wiener klin. Wochenschrift 1909.
Graupner:	Multiple Fibrome im Kindesalter. Münchener med. Wochenschrift Heft 45 1910.
Lewandowsky:	Handbuch der Neurologie Bd. 2 1910.
O. Maass:	Beitrag zur Kenntnis der Recklinghausenschen Krankheit. Monatsschrift für Neurologie und Psychiatrie Bd 28 1910.
J. Wittemann:	Ueber Recklinghausensche Krankheit mit besonderer Berücksichtigung des Blutbefundes. Inaug. Dissert. Heidelberg 1910
Verocay:	Zur Kenntnis der Neurofibrome. Zieglers Beiträge Bd. 48 1910.
Kawashima:	Ueber einen Fall von multiplen Hautfibromen mit Nebennierengeschwulst. Virchows Arch. Bd. 153 1911.
Pick-Bielschowsky:	Ueber das System der Neurome und Beobachtungen an einem Ganglioneurom des Gehirns. Zeitschr. f. d. gesamte Neurologie und Psychiatrie Bd. 6 1911.
Oppenheim:	Lehrbuch der Nervenkrankheiten. Bln. 1913.
Herxheimer-Roth:	Zum Studium der Recklinghausenschen Neurofibromatose. Zieglers Beiträge Bd. 58 1914.
Freifeld:	Zur Kenntnis der wenigen unausgereiften Neurofibrome. Zieglers Beiträge Bd. 60 1915.
H. Ribbert:	Lehrbuch der speziellen Pathologie. Leipzig 1915.
F. Harbitz:	Beiträge zur pathologischen Anatomie. 62 1916.
O. Naegeli:	Naevi anaemici und Recklinghausensche Krankheit. Arch. f. Dermatologie und Syphilis 127 1916.
Hintz:	Ein Fall von naevus Pringle und Neurofibromatosis. Arch. f. Dermatologie und Syphilis Bd. 106 1917.
Kyrle:	Beitrag zur Kenntnis der multiplen unausgereiften Hautneurome. Dermatologische Zeitschrift April 1917.
Hoffmann:	Ueber Neurome der Haut und ihre Bedeutung für die Naevusfrage. Dermatologische Zeitschrift Mai 1917.
R. Schnitzer:	Zur Recklinghausenschen Krankheit. Inaug. Dissert. Berlin 1918.
Sommerfeld:	Ein Fall von Ganglioneurom am Hals. Zentralblatt für Pathologie Nr. 22 1920.
Ehrmann:	Recklinghausensche Krankheit. Archiv für Dermatologie und Syphilis Bd. 129 1921.
R. Sommer:	Der heutige Stand der Neurinomfrage. Bruns Beiträge zur klin. Chirurgie Bd. 125 1922.

Hoekstra: Ueber die familiäre Neurofibromatosis mit Untersuchungen über die Häufigkeit von Heredität und Malignität bei der Recklinghausenschen Krankheit. Virchows Archiv Bd. 237 1922.

Ehrmann: Neurofibromatosis und Sarkom. Archiv f. Dermatologie u. Syphilis Bd. 145 1924.

Szondi-Kenedy-Miskolczky: Die Beziehungen des Morbus Recklinghausen zum endokrinen System. Arch. f. Dermatologie und Syphilis Bd. 148 1925.

Aschner: Zum Problem der konstitutionellen Blastomdisposition. Zugleich ein Beitrag zur Kenntnis der Neurofibromatosis Recklinghausen. Zeitschrift für Konstitutionslehre Bd. 10 1925.

H. W. Siemens: Aetiologisch-dermatologische Studien über Recklinghausensche Krankheit. Virchows-Archiv Bd. 260 1926.

Heine: Ueber ungewöhnliche Mißbildungen bei Neurofibromatose. Beitrag zur pathologischen Anatomie und allgemeinen Pathologie Bd. 78 1927.

Strümpell-Seyfarth: Lehrbuch der speziellen Pathologie und Therapie der inneren Krankheiten. Bd. 2 Leipzig 1929

Kienböck-Rösler: Neurofibromatose. Fortschritte auf dem Cebiete der Röntgenstrahlen. Leipzig 1932.

Am Schlusse der Arbeit ist es mir angenehme Pflicht, Herrn Professor Dr. Blumenthal und Herrn Dr. Reiß herzlich zu danken für Ueberlassung des Themas, hilfreichen Rat, fördernde Kritik und für das der Arbeit jederzeit entgegengebrachte zeitige Interesse.

Lebenslauf.

Ich, Karlheinz Sommer, wurde als Sohn des Kantors Gustav Sommer am 23. März 1907 zu Neukirch in Ostpreußen geboren. Bis Oktober 1919 besuchte ich das humanistische Gymnasium in Graudenz (Westpr), meine Reifeprüfung bestand ich am 1. September 1925 am humanistischen Gymnasium in Potsdam. Das Wintersemester 1925/26 studierte ich an der Universität Königsberg Medizin und trat am 1. April 1926 als Seeoffizieranwärter in die Reichsmarine ein. Der Tod meines Vaters zwang mich, aus der Reichsmarine auszuscheiden und mein medizinisches Studium in Berlin fortzusetzen, wo ich am 1. November 1929 die ärztliche Vorprüfung und am 1. Februar 1933 die ärztliche Staatsprüfung bestand.

Am 1. April 1928 trat ich als Sanitätsoffizieranwärter in das Reichsheer ein und wurde am 1. März 1930 als Sanitätskadett in die Reichsmarine übernommen.